

Anatomía del corazón y las arterias branquiales aferentes de las rayas (Chondrichthyes: Batoidea)

Anatomy of the heart and afferent branchial arteries of the rays (Chondrichthyes: Batoidea)

Abraham Kobelkowsky

Laboratorio de Peces. Dpto. de Biología. Universidad Autónoma Metropolitana, Iztapalapa.
Av. San Rafael Atlixco 186. Col. Vicentina. México D. F. 09340. México
e-mail: akd@xanum.uam.mx

Kobelkowsky A. 2012. Anatomía del corazón y las arterias branquiales aferentes de las rayas (Chondrichthyes: Batoidea). *Hidrobiológica* 22(1): 35-41.

RESUMEN

Se seleccionó el corazón y el sistema branquial aferente de *Dasyatis sabina* como patrón morfológico de los Batoidea. Se compararon las cámaras del corazón y la ramificación de la aorta ventral en las arterias branquiales aferentes con las correspondientes de especies representativas de otras familias de batoideos, tales como: *Narcine brasiliensis* (Narcinidae), *Rhinobatos lentiginosus* (Rhinobatidae), *Raja texana* (Rajidae), *Urobatis jamaicensis* (Urolophidae), *Gymnura micrura* (Gymnuridae) y *Myliobatis* sp. (Myliobatidae). El análisis comparativo permitió reconocer como carácter más notable, la ausencia de las arterias innominadas posteriores en los Myliobatiformes, con excepción de Gymnuridae. Asimismo, permitió observar la amplia similitud entre Rhinobatidae y Rajidae, y entre Urotrygonidae y Dasyatidae.

Palabras clave: Corazón, arterias branquiales, rayas, Batoidea, Chondrichthyes.

ABSTRACT

The heart and the afferent branchial system of the ray, *Dasyatis sabina* was selected as a morphologic pattern of the Batoidea. A comparison of the heart and the ramification of the ventral aorta into the branchial afferent arteries was made with the corresponding in representative species of other families of Batoidea, such as: *Narcine brasiliensis* (Narcinidae), *Rhinobatos lentiginosus* (Rhinobatidae), *Raja texana* (Rajidae), *Urobatis jamaicensis* (Urolophidae), *Gymnura micrura* (Gymnuridae), and *Myliobatis* sp. (Myliobatidae). The comparative analysis allows recognizing as the most notably character, the absence of the posterior innominates arteries in the Myliobatiformes, with the exception of Gymnuridae. A high similitude between Rhinobatidae and Rajidae, and Urolophidae and Dasyatidae was recognized.

Key words: Heart, branchial arteries, rays, skates, Batoidea, Chondrichthyes.

INTRODUCCIÓN

En el estudio de la filogenia de los Batoidea han sido considerados por algunos autores, aspectos anatómicos. Así, Nishida (1990) utiliza caracteres del endoesqueleto, musculatura, encéfalo y sistema digestivo en su estudio del suborden Myliobatoidea; Lovejoy (1996) considera el sistema de la línea lateral, el endoesqueleto y la musculatura, en su investigación sobre los Potamotrygonidae; McEachran *et al.* (1996) toman en cuenta

las narinas, el sistema de la línea lateral, el endoesqueleto y la musculatura visceral en su análisis de los Batoidea; González-Isáis (2003) y González-Isáis y Montes (2004), describen el esqueleto y la musculatura viscerales de los Myliobatoidea.

Así, mientras que se han considerado principalmente características del sistema esquelético, muscular, digestivo y nervioso, el empleo del sistema vascular ha sido escaso.

El sistema vascular de los condricios o peces cartilaginosos consiste de un circuito cerrado en el cual, de acuerdo con Randall (1970) el corazón es el órgano propulsor de la sangre venosa a las branquias, desde donde la sangre arterial es distribuida al cuerpo, vía la aorta dorsal. La sangre venosa regresa al corazón vía las venas cardinales comunes y las venas hepáticas.

El corazón de los condricios consiste de cuatro cámaras, cuyas paredes contienen tejido miocárdico y las cuales son, de la parte posterior a la anterior: el seno venoso, la aurícula, el ventrículo y el cono arterial. Del cono arterial se extiende hacia adelante la aorta ventral, la que se ramifica en los pares de arterias branquiales aferentes, y que llevan la sangre venosa a las branquias.

La descripción general del sistema vascular de los condricios está publicada por varios autores, entre los cuales destacan Muñoz-Chápuli (1999) y Satchell (1999). Tota (1999) hace la descripción del corazón de los elasmobranquios basándose en los tiburones. Entre los escasos trabajos sobre la morfología del corazón de las rayas se encuentran el de Prior y Marples (1945), quienes lo describen en especies de Rajidae y Torpedinidae, y el de Kobelkowsky (2004) quien describe dicho órgano en *Gymnura micrura* (Bloch & Schneider, 1801). No existen estudios del sistema vascular y del corazón de *Dasyatis sabina* (LeSner, 1817).

Debido a la necesidad de disponer de un patrón morfológico del corazón y de la organización de las arterias branquiales aferentes de los Batoidea, el objetivo del presente estudio es la descripción anatómica de estas estructuras, teniendo como patrón de comparación a la raya *D. sabina* (Fig. 1a-b).

MATERIALES Y MÉTODOS

Se recolectaron ejemplares de especies selectas de los órdenes de la Subdivisión Batoidea (Nelson, 2006), mediante una red de arrastre camaronera de prueba en los litorales y lagunas costeras de la República Mexicana. Los ejemplares se fijaron con formaldehído al 10% y se conservaron en alcohol etílico al 70%.

Se seleccionó a *Dasyatis sabina*, como un patrón morfológico de comparación con las siguientes especies de Batoidea: *Narcine brasiliensis* (Olfers, 1831) (Narcinidae), *Rhinobatos lentiginosus* Garman, 1880 (Rhinobatidae), *Raja texana* Chandler, 1921 (Rajidae), *Urobatis jamaicensis* (Cuvier, 1817) (Urolophidae), *Gymnura micrura* (Bloch & Schneider, 1801) (Gymnuridae) y *Myliobatis* sp. (Myliobatidae).

Para la descripción anatómica se preparó el esqueleto de tres ejemplares de cada una de las especies utilizadas en el estudio, mediante descarnado manual y descarnado por escarabajos derméstidos.

Se expuso ventralmente la cavidad pericárdica de seis ejemplares de cada especie, con excepción de *Myliobatis* sp., de

la que se procesaron dos ejemplares, retirando la piel del área entre la cintura pélvica y las series derecha e izquierda de hendiduras branquiales. Se retiraron los músculos *depressor rostri*, *coracoarcualis*, *coracomandibularis*, *depressor mandibularis*, *depressor hyomandibularis* y *coracohyomandibularis*. A continuación se expusieron la cintura pélvica y los cartílagos proptorigio y mesoptorigio.

Se observaron *in situ* el corazón, la aorta ventral y las arterias branquiales aferentes, después de lo cual se extrajo el conjunto de estas estructuras, seccionando las arterias branquiales aferentes, cerca de su entrada a las branquias. Se seccionó, asimismo, el septo transversal en su contacto con el seno venoso y se seccionaron los extremos laterales del seno venoso.

Se observaron, describieron e ilustraron el corazón, la aorta ventral y las arterias branquiales aferentes en sus vistas ventral, dorsal y lateral.

Se realizó un corte sagital del corazón y de la aorta ventral con el objeto de observar el interior de las cámaras y de la aorta. Asimismo, se realizaron cuatro cortes transversales del corazón para interpretar las características morfológicas de las cámaras y sus comunicaciones.

La terminología de las partes del corazón siguió el criterio de Tota (1999), de las arterias branquiales el de Muñoz-Chápuli (1999) y de la musculatura hipobranquial el de Liem y Summers (1999) y el de Pantano-Neto y Souza (2002). Las arterias branquiales aferentes se numeraron con romanos de la parte anterior hacia la posterior. Las arterias que, originándose en la aorta ventral se ramifican en dos o tres arterias branquiales aferentes se nombraron como arterias innominadas.

Las ilustraciones se realizaron mediante una *camera lucida* acoplada a un microscopio estereoscópico Leica Wild M3Z.

RESULTADOS

La cavidad pericárdica y el corazón de la raya *Dasyatis sabina* se localizan por delante de la cintura escapular, entre el último par de branquias y el septo transversal (Fig. 1c). Dorsal al corazón se encuentra la faringe, mientras que ventralmente este órgano está cubierto por los músculos *coracoarcualis* y *coracomandibularis*. En conjunto estos músculos conectan la cintura pélvica con la mandíbula inferior (cartílago de Meckel).

El pericardio parietal se adosa a las estructuras vecinas, como cartílagos y músculos, mientras que el pericardio visceral o epicardio recubre las cuatro cámaras del corazón. El epicardio se continúa con el pericardio parietal al nivel de la unión del cono arterial con la aorta ventral.

La aorta ventral, la cual es la continuación hacia adelante del cono arterial se localiza ventralmente a la cavidad faríngea,

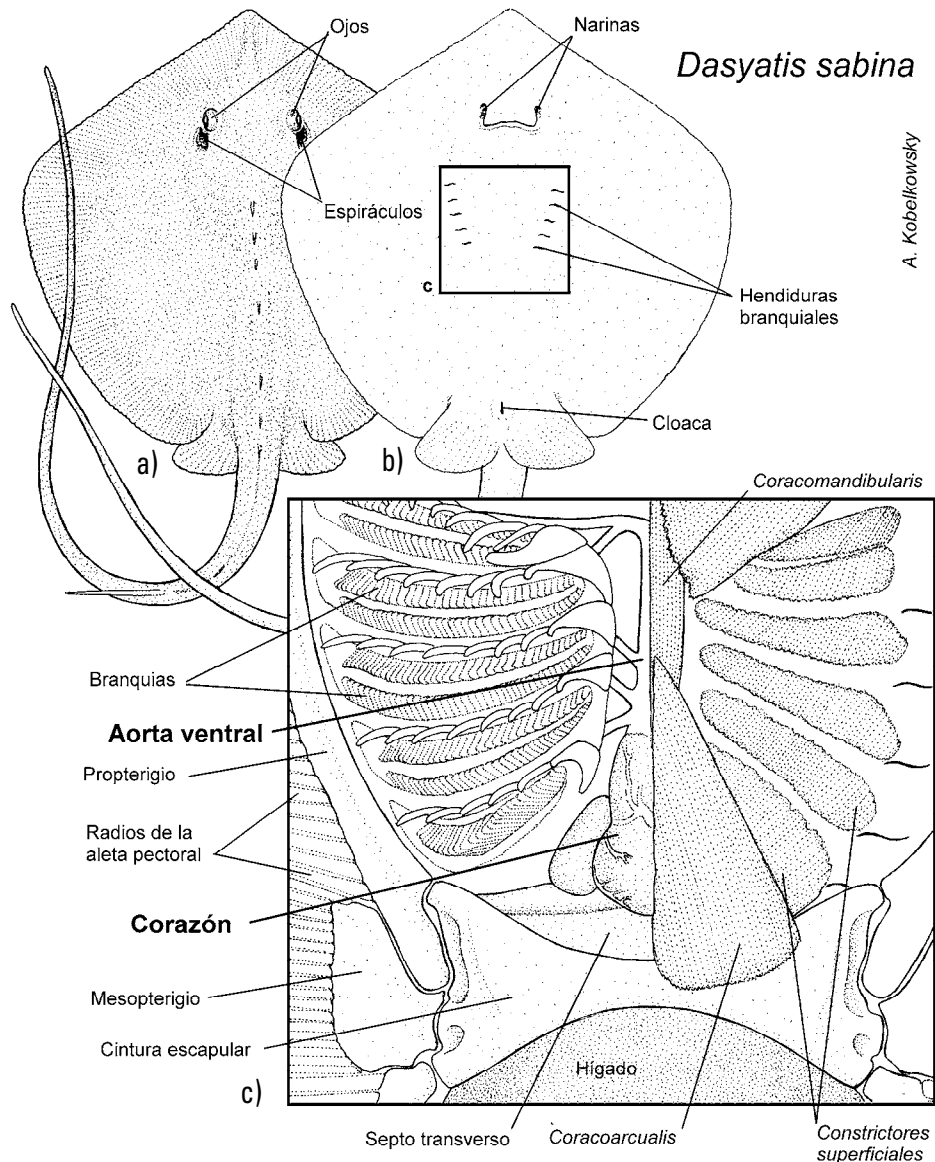


Figura 1a-c. Localización de la cavidad pericárdica en *Dasyatis sabina*. a) Vista dorsal de la raya. b) Vista ventral, mostrando con un recuadro la ubicación de la cavidad pericárdica y el corazón (c). c) Vista ventral de la región branquial, la cintura escapular y la musculatura hipobranquial.

entre los conjuntos izquierdo y derecho de las branquias, en posición dorsal a los músculos *coracomandibularis* y *coracoarcualis* (Fig. 1c).

Corazón. El corazón está formado de la parte posterior hacia la anterior por el seno venoso, la aurícula, el ventrículo y el cono arterial (Figs. 2a-d). La secuencia de dichas cámaras forma una S en vista lateral, de tal manera que tanto el seno venoso como la aurícula tienen una posición dorsal al ventrículo y al cono arterial (Figs. 2c y d). El corazón muestra un cierto grado de asimetría, por una curvatura del cono arterial hacia el lado derecho y un mayor desplazamiento de la aurícula hacia el lado izquierdo (Fig. 2a).

El seno venoso tiene una disposición transversal, es de aspecto tubular y tiene las paredes delgadas (Figs. 2a y b). Su pared posterior es continua con el tabique transversal (Fig. 1c). Al nivel de sus extremos se une con las venas cardinales anteriores y posteriores, sin que se definan las venas cardinales comunes. Las dos venas hepáticas (suprahepáticas) se unen al seno venoso por su cara posterior. Esta cámara se comunica con la aurícula mediante el orificio seno-atrial.

La aurícula o atrio es la cámara más amplia, la cual se extiende dorsal y lateralmente al ventrículo y al cono arterial (Figs. 2a y c). Sus paredes tienen aspecto esponjoso y muestran trabéculas

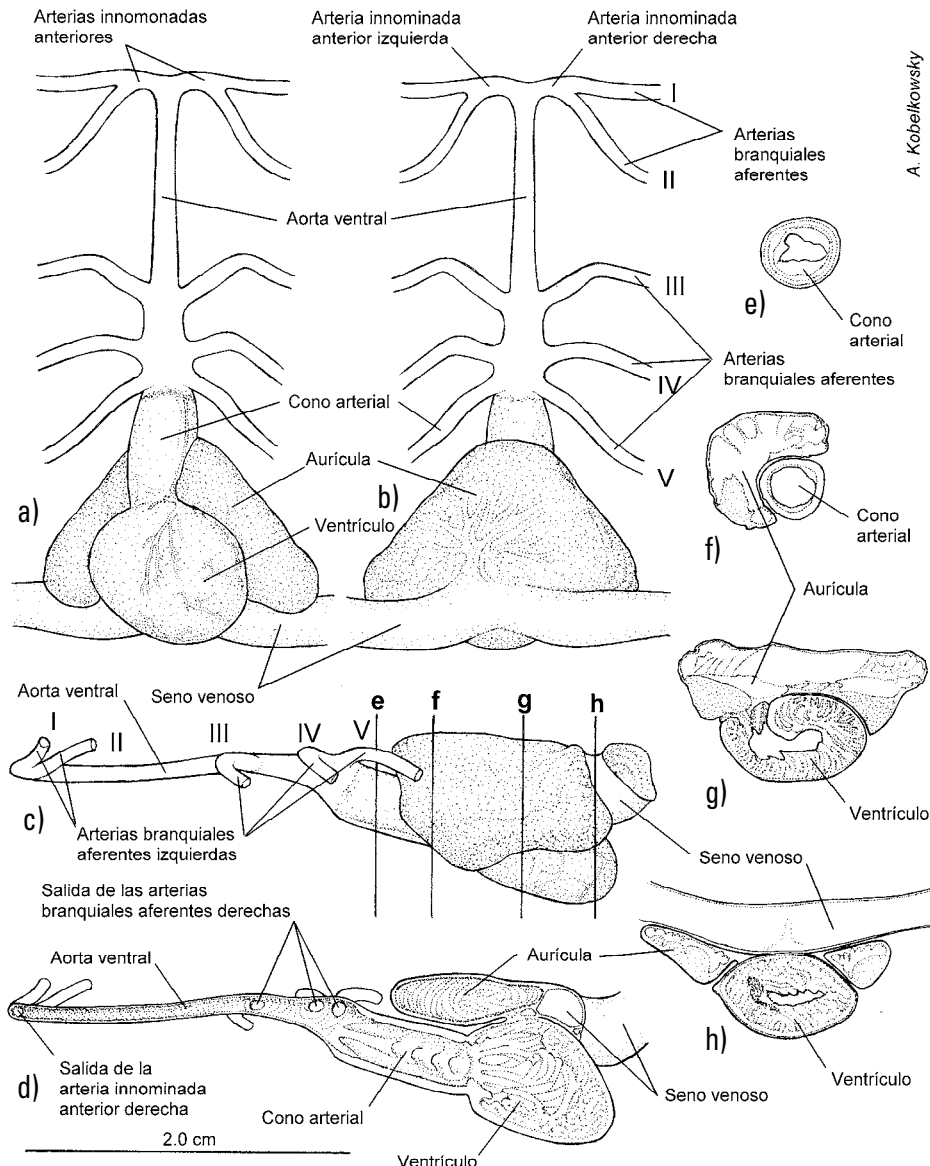


Figura 2a-h. Anatomía del corazón de *Dasyatis sabina*. a) Vista ventral. b) Vista dorsal. c) Vista lateral izquierda, mostrando el nivel de los cortes transversales. d) Vista lateral izquierda del corte sagital. e-h) Cortes transversales: e) Cono arterial. f) Aurícula y cono arterial. g) Aurícula y ventrículo. h) Seno venoso, ventrículo y aurícula.

finas (Fig. 2d) denominadas *musculi pectinati*. La comunicación atrio-ventricular es mediante un conducto ubicado en la parte izquierda del techo del ventrículo, donde se forman unas discretas válvulas atrio-ventriculares orientadas hacia el ventrículo.

El ventrículo es de aspecto globuloso, de paredes musculares gruesas, con la formación de numerosas trabéculas orientadas dorso-ventralmente y antero-posteriormente (Fig. 2d). Su comunicación con el cono arterial es mediante el amplio orificio cono-ventricular.

El cono arterial es cilíndrico, de paredes musculosas de mediano grosor y con tres series de válvulas en toda su longi-

tud (Fig. 2d). Esta cámara se continúa anteriormente con la aorta ventral.

Sobre la superficie ventral del ventrículo y el cono arterial se notan los vasos coronarios (Fig. 2a), los cuales son delgados.

La comparación del corazón de *D. sabina* con el de las especies representativas de otras familias, permitió identificar algunas diferencias morfológicas, resumidas en la Tabla 1. Así, en *N. brasiliensis* (Fig. 3a), tanto el cono arterial como el ventrículo, son relativamente más pequeños que en el resto de las especies examinadas (Fig. 3a-g). La especie con el cono arterial más largo es *G. micrura* (Fig. 3f); en *Myliobatis* sp. la aurícula se orienta más hacia el lado

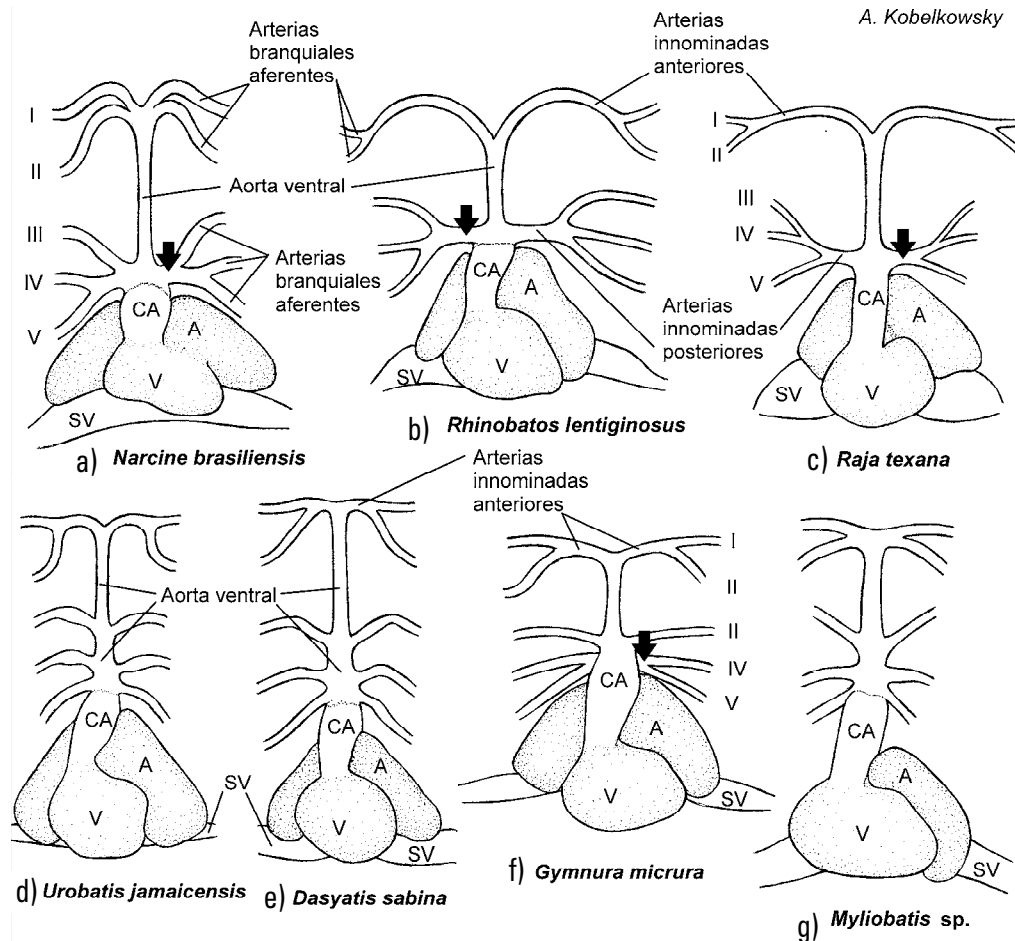


Figura 3a-g. Corazón y sistema branquial aferente de: a) *Narcine brasiliensis*. b) *Rhinobatos lentiginosus*. c) *Raja texana*. d) *Urobatis jamaicensis*. e) *Dasyatis sabina*. f) *Gymnura micrura*. g) *Myliobatis sp.* (Las flechas señalan las arterias innominadas posteriores). A = Aurícula; CA = cono arterial; SV = seno venoso; V = ventrículo.

izquierdo del ventrículo (Fig. 3g); en *R. texana* el seno venoso es más corto y abultado que en el resto de las especies (Fig. 3c).

Aorta ventral y arterias branquiales aferentes. La aorta ventral de *D. sabina* es relativamente larga y su diámetro disminuye gradualmente hacia la parte anterior (Figs. 2 a-b). Esta arteria es casi tan larga como el corazón en *R. texana* y *U. jamaicensis* (Figs. 3 c-d); es más larga que el corazón en *N. brasiliensis* y *D. sabina*; y es más corta que el corazón en *R. lentiginosus* y *Myliobatis sp.*. De su extremo anterior se desprenden las dos arterias innominadas anteriores (izquierda y derecha), las cuales se ramifican en las arterias branquiales aferentes I y II en ambos lados. Las arterias innominadas anteriores son más largas en *R. lentiginosus* y en *R. texana* (Figs. 3 b-c), debido a la interposición del músculo *coracohyomandibularis*, mientras que en *Myliobatis sp.* son notablemente cortas (Fig. 3g). En *N. brasiliensis* no se forman claramente las arterias innominadas anteriores, saliendo los pares de arterias branquiales I y II, casi directamente del extremo anterior de la aorta ventral (Fig. 3a).

La especie que tiene mayor separación entre las arterias innominadas anteriores y posteriores es *N. brasiliensis* (Fig. 3a).

De la porción posterior de la aorta ventral se desprenden por separado los pares de arterias branquiales aferentes III, IV y V en ambos lados en *U. jamaicensis*, *D. sabina* y *Myliobatis sp.* (Figs. 3d-g). En *N. brasiliensis*, *R. lentiginosus* y *R. texana* estas arterias resultan de la ramificación de las arterias innominadas posteriores (Figs. 3a-c). En *G. micrura* las arterias innominadas posteriores dan lugar a las arterias branquiales aferentes IV y V.

DISCUSIÓN

Mientras que el corazón muestra escasas diferencias entre las especies de rayas examinadas, el sistema de arterias branquiales aferentes es morfológicamente más diverso.

La morfología del corazón de las especies de batoideos examinadas corresponde al patrón general de los Elasmobranchii, descrito por autores como Lagler *et al.* (1977) y Tota (1999). Sin

Tabla 1. Cuadro comparativo del corazón y las arterias branquiales aferentes.

	<i>Narcine brasiliensis</i>	<i>Rhinobatos lentiginosus</i>	<i>Raja texana</i>	<i>Urobatis jamaicensis</i>	<i>Dasyatis sabina</i>	<i>Gymnura micrura</i>	<i>Myliobatis sp.</i>
Arterias innominadas anteriores	Cortas	Largas	Largas	Medianas	Medianas	Medianas	Cortas
Arterias innominadas posteriores	Cortas	Medianas	Medianas	Ausentes	Ausentes	Ramificadas en arterias IV y V	Ausentes
Aorta ventral	Más larga que el corazón	Más corta que el corazón	Tan larga como el corazón	Tan larga como el corazón	Más larga que el corazón	50% más corta que el corazón	Más corta que el corazón
Seno venoso	—	—	Corto	—	—	—	—
Aurícula	—	—	—	—	—	—	Notablemente asimétrica
Ventrículo	Pequeño	Mediano	Mediano	Mediano	Mediano	Mediano	Grande
Cono arterial	Corto	Mediano	Mediano	Mediano	Mediano	Largo	Mediano

embargo, se reconocen dos situaciones morfológicas sobresalientes del corazón: la condición asimétrica en *Myliobatis* sp., y la reducción del tamaño relativo del ventrículo y el cono arterial en *N. brasiliensis*.

Se observa que el grosor del músculo *coracohyomandibularis* afecta directamente la longitud de las arterias innominadas anteriores, encontrándose a *R. lentiginosus* y *R. texana* con la mayor longitud, y a *N. brasiliensis* y *Myliobatis* sp. con la menor.

Es especialmente notable la formación de la arteria innominada posterior en las especies de rayas que no forman el orden Myliobatiformes. Así, en *N. brasiliensis*, *R. lentiginosus* y *R. texana* las arterias branquiales aferentes III, IV y V se originan de la arteria innominada posterior. Sin embargo, sobresale la situación morfológica de *G. micrura*, en la que se encuentran las arterias innominadas posteriores que sólo originan a las arterias branquiales aferentes IV y V.

McEachran *et al.* (1996), en su estudio sobre las interrelaciones de los Batoidea, consideraron que los Torpediniformes son el grupo hermano de los restantes batoideos, lo cual probablemente coincide con la observación en el presente estudio, por ser *N. brasiliensis* la especie más diferente (cono arterial y ventrículo reducidos, y arterias innominadas anteriores muy cortas); asimismo, la gran similitud del corazón y sistema arterial aferente de *U. jamaicensis* y *D. sabina* corresponde a su agrupación (Urolophidae y Dasyatidae) dentro de la superfamilia Dasyatoidea.

Con base en los caracteres del corazón y parte del sistema vascular, en el presente trabajo se refuerza la agrupación que hace Nelson (2006) de Rhinobatidae y Rajidae en el orden Rajiformes, y de Urolophidae y Dasyatidae en la superfamilia Dasyatoidea.

La especie que no concuerda con precisión con estos patrones morfológicos del sistema arterial aferente de los Myliobatiformes es *G. micrura*, por la presencia de las arterias innominadas posteriores, y por su ramificación en las arterias branquiales aferentes IV y V.

Tomando en cuenta la información morfológica del corazón y el sistema arterial aferente, generada en el presente estudio, es recomendable que se considere en futuros análisis filogenéticos.

REFERENCIAS

- GONZÁLEZ-ISAÍAS, M. 2003. Anatomical comparison of the cephalic musculature of some members of the Superfamily Myliobatoidea (Chondrichthyes): Implications for evolutionary understanding. *The Anatomical Record Part A* 271A: 259-272.
- GONZÁLEZ-ISAÍAS M. & D. MONTES. 2004. Comparative anatomy of the superfamily Myliobatoidea (Chondrichthyes) with some comments on phylogeny. *Journal of Morphology* 262: 517-535.
- KOBELKOWSKY, A. 2004. Esplacnología de la raya mariposa *Gymnura micrura* (Rajiformes: Gymnuridae). *Vertebrata Mexicana* 14: 1-8.
- LAGLER, K. F., J. E. BARDACH, R. R. MILLER & D. R. MAY PASSINO. 1977. *Ictiología*. AGT Editor, S. A., México. 489 p.
- LOVEJOY, N. R. 1996. Systematics of myliobatoid elasmobranchs: with emphasis on the phylogeny and historical biogeography of neotropical freshwater stingrays (Potamotrygonidae: Rajiformes). *Zoological Journal of the Linnean Society* 117: 207-257.
- LIEM, K. F. & A. P. SUMMERS. 1999. Muscular system. Gross anatomy and functional morphology of muscles. In: Hamlett, W. C. (Ed.) *Sharks, skates, and rays. The biology of elasmobranch fishes*. The Johns Hopkins University Press. Baltimore & London, pp. 93-114.
- MC EACHRAN, J. D., K. A. DUNN & T. MIYAKE. 1996. Interrelationships of the batoid fishes (Chondrichthyes: Batoidea). In: Stiassny, M. L. J., L. R. Parenti & G. D. Johnson (Eds.). *Interrelationships of fishes*. Academic Press. San Diego, pp. 63-84.
- MUÑOZ-CHÁPULI, R. 1999. Anatomy of the peripheral circulatory system. In: Hamlett, W. C. (Ed.) *Sharks, skates, and rays. The Biology of elasmobranch fishes*. The Johns Hopkins University Press. Baltimore y London, pp. 198-217.
- NELSON, J. S. 2006. *Fishes of the World*. John Wiley and Sons, Inc. New York. 601 p.
- NISHIDA, K. 1990. Phylogeny of the order Myliobatoidei. *Memoirs of the Faculty of Fisheries, Hokkaido University* 37: 1-108.
- PANTANO-NETO, J. & A. M. SOUZA. 2002. Anatomia da musculatura orobranchial associada à alimentação de duas espécies de raias de água doce (Potamotrygonidae; Elasmobranchii). *publicações Avulsas do Instituto Pau Brasil* 2002 (5): 53-65.
- PRIOR, M. L. & B. J. MARPLES. 1945. A comparative account of the vascular system of certain rajiform fishes. *Transactions of the Royal Society of New Zealand* 74: 343-358.
- RANDALL, D. J. 1970. The circulatory system. In: Hoar, W. S. & D. J. Randall (Eds.). *Fish Physiology*. Academic Press. New Cork, pp. 133-172.
- SATCHELL, G. H. 1999. Circulatory system. Distinctive attributes of the circulation of elasmobranch fish. In: Hamlett, W. C. (Ed.) *Sharks, skates, and rays. The Biology of elasmobranch fishes*. The Johns Hopkins University Press. Baltimore y London, pp. 218-237.
- TOTA, B. 1999. Heart. In: Hamlett, W. C. (Ed.) *Sharks, skates, and rays. The Biology of elasmobranch fishes*. The Johns Hopkins University Press. Baltimore y London, pp. 238-272.

Recibido: 07 de enero de 2010.

Aceptado: 29 de septiembre de 2011.